

**Selenia[®] Dimensions[®] и 3Dimensions[™] Synthesized
2D Software Physician Labeling**

1.1 Контакт информације произвођача

Hologic, Inc.
600 Technology Drive
Newark, DE
19702 САД
1-800-447-1856
Техничка подршка:
1-877-371-4372

1.2 Изјава о употреби на рецепт



Савезни закон Сједињених Америчких Држава ограничава употребу овог уређаја на употребу од стране лекара или по налогу лекара.

1.3 Намена

1.3.1 Систем Selenia Dimensions

Систем Hologic® Selenia® Dimensions® генерише дигиталне мамографске снимке који се могу користити за скрининг и дијагнозу рака дојке. Систем Selenia Dimensions (2D или 3D) намењен је за употребу у истим клиничким применама као и 2D мамографски систем за мамографски скрининг. Конкретно, систем Selenia Dimensions може се користити за генерисање 2D дигиталних мамографских снимака и 3D мамографских снимака. Сваки скрининг преглед може се састојати од:

- скупа 2D FFDM снимака
- ИЛИ -
- скупа 2D и 3D снимака, при чему 2D снимак може бити FFDM или 2D снимак генерисан из скупа 3D снимака, а скуп 3D снимака може се приказати било у виду 3D исечака од 1 mm или 3D SmartSlices од 6 mm.

Систем Selenia Dimensions може се користити и за додатну дијагностичку обраду дојке.



Напомена

У Канади и Сингапуру томосинтеза није одобрена за скрининг и мора се користити у комбинацији са 2D снимком (FFDM снимак или 2D снимак генерисан из скупа 3D снимака).

1.3.2 3Dimensions систем

Rx ONLY Опрез: Савезни закон ограничава продају овог уређаја на лекаре или по налогу лекара.

Систем Hologic® 3Dimensions™ намењен је за генерисање дигиталних мамографских снимака који се могу користити за скрининг и дијагнозу рака дојке. Систем 3Dimensions (2D или 3D) намењен је за употребу у истим клиничким применама као и 2D мамографски систем за скрининг мамографије. Конкретно, систем 3Dimensions може се користити за генерисање 2D дигиталних мамографских снимака и 3D мамографских снимака. Сваки скрининг преглед може се састојати од:

- скупа 2D FFDM снимака
- ИЛИ -
- скупа 2D и 3D снимака, при чему 2D снимак може бити FFDM или 2D снимак генерисан из скупа 3D снимака, а скуп 3D снимака може се приказати било у виду 3D исечака од 1 mm или 3D SmartSlices од 6 mm.

Систем 3Dimensions може се користити и за додатну дијагностичку обраду дојке.



Напомена

У Канади и Сингапуру томосинтеза није одобрена за скрининг и мора се користити у комбинацији са 2D снимком (FFDM снимак или 2D снимак генерисан из скупа 3D снимака).

1.4 Дефиниција производа Hologic Synthesized 2D

Софтвер C-View®: Лиценцирана функција компаније Hologic код које се стандардни дигитални мамографски (DM) снимак генерише из података добијених током снимања томосинтезе дојке (BT) у стандардној резолуцији. Снимак томосинтезе у стандардној резолуцији и C-View снимак имају резолуцију пиксела од приближно 100 микрона.

Софтвер Intelligent 2D™: Лиценцирана функција компаније Hologic код које се дигитални мамографски (DM) снимак високе резолуције генерише из података добијених током снимања томосинтезе дојке (BT) у високој резолуцији. Снимак томосинтезе високе резолуције и Intelligent 2D снимак имају резолуцију пиксела од 70 микрона.

1.5 Потенцијална нежељена дејства мамографских система на здравље

У наставку се налази листа потенцијалних нежељених дејстава (као што су компликације) повезаних са употребом уређаја (ови ризици су исти као и код других филмских или дигиталних мамографских система за скрининг):

- прекомерна компресија дојке,
- прекомерна изложеност рендгенском зрачењу,
- струјни удар,
- инфекција,
- иритација коже, огреботине или убудне ране.

Није пријављен ниједан озбиљан нежељени догађај код пацијената укључених у клиничко испитивање.

1.6 Главна упозорења/мере опреза/контраиндикације



Напомена

Погледајте *Кориснички приручник* за више информација о упозорењима и мерама опреза.

1.6.1 Упозорења



Упозорење:

Немојте доносити клиничку одлуку или постављати дијагнозу на основу синтетизованог 2D снимка без прегледа пратећег скупа снимака томосинтезе.

Користите синтетизовани 2D снимак на исти начин на који бисте користили конвенционалну дигиталну мамографију (2D) приликом спровођења скрининг студије која укључује томосинтезу.

- Приликом прегледа синтетизованог 2D снимка ради уочавања налаза или подручја од интереса, упоредите га са претходним дигиталним мамографским снимком (2D) ако постоје претходни снимци, а затим пажљиво прегледајте одговарајуће снимке томосинтезе.
- Пажљиво прегледајте цео скуп снимака томосинтезе пре доношења клиничке одлуке.



Упозорење:

Изглед синтетизованог 2D снимка може се разликовати од изгледа конвенционалног дигиталног мамографског (2D) снимка, као што се и 2D филмски и дигитални мамографски (2D) снимци различитих произвођача могу међусобно разликовати.

Корисници треба да обезбеде да буду адекватно обучени и да су упознати са изгледом синтетизованог 2D снимка пре њихове употребе у комбинацији са скуповима снимака томосинтезе.

1.6.2 Контраиндикације

Нема познатих контраиндикација.

1.7 Софтвер Synthesized 2D

Софтвер Synthesized 2D користи податке о снимку доступне из аквизиције томосинтезе дојке како би генерисао један дигитални мамографски снимак (2D) по свакој аквизицији томосинтезе дојке. Синтетизовани 2D снимак се креира без потребе за додатном експозицијом током дигиталне мамографије. Синтетизовани 2D снимак је дизајниран да изгледа слично дигиталном мамографском снимку (2D) и да служи истој сврси када се користи као део скрининг студије која укључује томосинтезу. Синтетизовани 2D снимак се тумачи у комбинацији са скуповима снимака томосинтезе дојке и није намењен за употребу без пратећих снимака томосинтезе дојке приликом доношења клиничке одлуке или постављања дијагнозе.

1.8 Резиме клиничке студије



Напомена

Комбинација синтетизованог 2D снимка и снимака томосинтезе биће означена као синтетизовани 2D плус 3D.

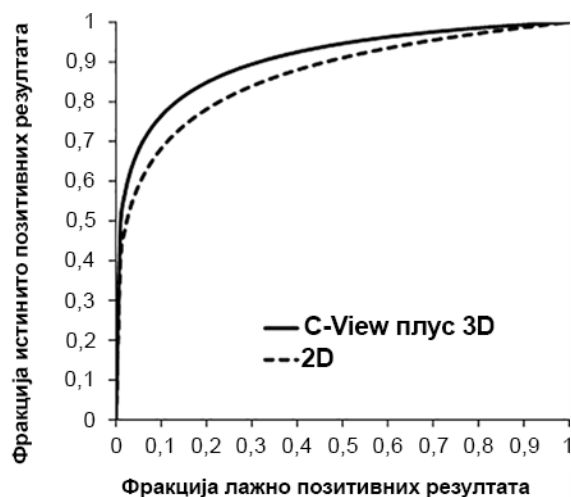
1.8.1 C-View резултати

Компанија Hologic је упоредила перформансе софтвера C-View у комбинацији са 3D снимањем дојке са конвенционалним снимањем пуним пољем дигиталне мамографије (2D) у студији читања у којој је учествовало 15 радиолога. Студија читања обухватила је 302 случаја, од којих је 77 било случајева карцинома. Студија је била у потпуности укрштена студија читања са одлагањем од 1 месеца између сесија читања. Сви радиолози су прегледали све случајеве у оба режима (2D и софтвер C-View плус 3D). Случајеви у студији обухватали су снимке жена са масним и густим ткивом дојки. Жене са претходном ексцизионом биопсијом, унутрашњим маркером у дојци, имплантатима дојке или дојкама превеликим да би се снимиле у једној компресији биле су искључене из студије. Ова искључења су била повезана са дизајном студије читања, а додатни подаци о искљученим испитаницама прикупљени су како би се подржала клиничка употреба C-View и 3D у овим случајевима. Ова студија читања била је осмишљена да процени употребу C-View плус 3D снимања у режиму скрининга у поређењу са конвенционалним 2D скринингом.

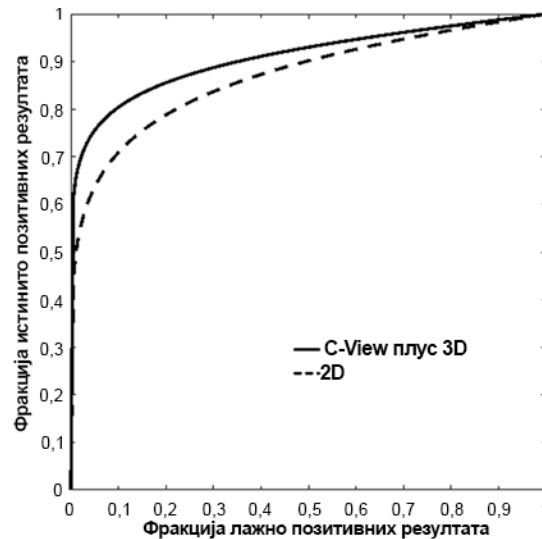
Примарна крајња тачка ове студије била је да се покаже да дијагностичка тачност при употреби C-View плус 3D није инфериорна у односу на 2D снимање. Дијагностичка тачност мерена је површином испод криве Receiver Operating Characteristic (ROC). Постојале су и две секундарне крајње тачке: 1) показати да дијагностичка тачност C-View плус 3D није инфериорна у односу на 2D код жена са густим ткивом дојке (BIRADS густина ткива дојке 3 или 4) и 2) показати да стопа поновног позива код случајева без карцинома за C-View плус 3D није инфериорна у односу на 2D. Све крајње тачке студије читања су постигнуте, а поред доказане неинфериорности, студија је показала и супериорну дијагностичку тачност за све случајеве (примарна крајња тачка) и супериорну (нижу) стопу поновног позива код случајева без карцинома за C-View плус 3D у поређењу са 2D.

Просечне ROC криве за студију читања приказане су на слици 1. C-View плус 3D има супериорну ROC криву у поређењу са самим 2D. Побољшана ROC крива је она која је ближа горњем левом делу координатних оса. Савршена метода снимања имала би фракцију истинито позитивних резултата од 1 (100%) и фракцију лажно позитивних резултата од 0 (0%). Ове криве такође омогућавају процену потенцијалних добитака у осетљивости и специфичности који се могу постићи употребом C-View плус 3D у поређењу са 2D.

Слика (Слика) 1. Просечне ROC криве за 15 читаача: Сви случајеви



Слика (Slika) 2. Просечне ROC криве за 15 читача: Случајеви са густим ткивом дојки



Резултати клиничке студије сумирани изнад показују да постоји значајна корист од употребе C-View плус 3D снимања у рутинској скрининг мамографији. Показано је да се дијагностичка тачност повећава, док се стопа поновног позива код случајева без карцинома смањује при употреби C-View плус 3D у поређењу са 2D снимањем. Посебно, C-View плус 3D показао је супериорне перформансе, мерене површином испод ROC криве, у поређењу са 2D снимањем код жена са густим ткивом дојки. Такође је показано да се стопа поновног позива код случајева без карцинома смањује при употреби C-View плус 3D у поређењу са 2D снимањем код жена са густим ткивом дојки. Укратко, C-View плус 3D показао је супериорне перформансе у односу на 2D снимање, како код свих густина ткива дојке, тако и у подгрупи жена са густим ткивом дојки.

1.9 Резултати Intelligent 2D

Сprovedена је студија преференције како би се упоредио квалитет снимка синтетизованих 2D снимака Intelligent 2D са синтетизованим 2D снимцима C-View. Седам радиолога квалификованих према MQSA прегледало је 119 снимака који су обрађени и софтверима Intelligent 2D и C-View. Случајеви су представљали различите густине ткива дојке и мамографске налазе. Радиолози су имали искуства у читању снимака томосинтезе. Читачи укључени у евалуациону студију имали су различите професионалне позадине и претходно искуство, као што је приказано у следећој табели:

Број читача	Врста праксе	Просечан годишњи број интерпретираних мамографија (лично)	Субспецијализација из радиологије дојке	Године активне праксе	Године искуства са томосинтезом	Претходно искуство са C-View
1	Академска	3500+	Да	2009 – данас	4	Да
2	Заједница	6000+	Не	1998 – данас	5	Да
3	Заједница	2000	Не	1983 – данас	8	Да
4	Академска	5000+	Да	2004 – данас	7	Да
5	Заједница	6000+	Не	1993 – данас	7	Да
6	Заједница	5000+	Да	1994 – данас	7	Да
7	Заједница	2000	Не	1982 – данас	7	Да

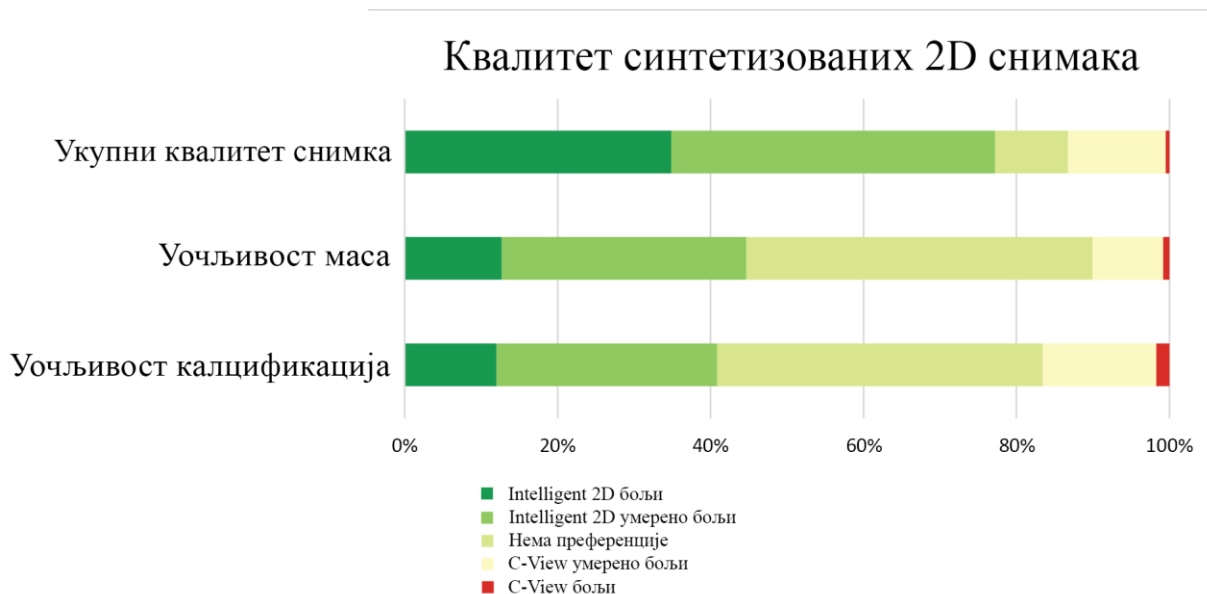Случајеви су представљали различите густине ткива дојке и мамографске налазе. Расподела налаза у случајевима приказана је у следећој табели:

	Малигно	Бенигно	Укупно
Лезија у облику масе	35	27	62
Калцификована лезија	18	24	42
Маса и калцификована лезија	7	3	10
Негативно			5
Укупно			119

Током сесије читања, од радиолога је затражено да упореде укупни квалитет снимка (укључујући процену шума и артефаката), уочљивост маса и уочљивост калцификација на два снимка, од којих је један био снимак Intelligent 2D, а други снимак C-View. Снимци су били заслепљени и приказани у насумичном редоследу на левом и десном монитору радне станице. Радиолози су оцењивали своју преференцију у погледу тога који је снимак супериорнији, умерено бољи или да ли нема преференције.

Резултати добијени из 833 читавања (седам читача, 119 снимака) приказани су на слици 3. Утврђено је да је укупни квалитет снимака Intelligent 2D еквивалентан снимцима C-View. Такође је утврђено да су уочљивост маса и уочљивост калцификација еквивалентне у поређењу са снимцима C-View. Укратко, 87% читавања у погледу укупног квалитета снимка, 90% читавања која су се односила на масе и 83% читавања која су се односила на калцификације оцењено је као еквивалентно или боље за снимке Intelligent 2D у поређењу са снимцима C-View. Уочена је одређена варијабилност међу радиолозима (један радиолог је у већини случајева давао предност C-View у односу на Intelligent 2D), али је у просеку веома висок проценат читавања био или еквивалентан или бољи за снимке Intelligent 2D.

Слика (Slika) 3. Преференције у погледу квалитета синтетизованих 2D снимака 7 читача, 119 снимака. Укупни квалитет снимка није имао недостајуће вредности у оквиру 833 могућа одговора. Уочљивост маса имала је 3 недостајуће вредности у оквиру 504 могућа одговора (7 читача, 72 случаја са масама). Уочљивост калцификација имала је 16 недостајућих вредности у оквиру 364 могућа одговора (7 читача, 52 случаја са калцификацијама).



1.10 Поређење дозе

Режим	Стандардна резолуција Доза (mGy) ¹	Висока резолуција Доза (mGy) ¹
2D	1.20	1.20
3D	1.45	1.45
Синтетизовани 2D + 3D	1.45	1.45
2D и 3D	2.65	2.65
Филм-екран ²	1.90	1.90

¹ Компримована дојка дебљине 4,2 cm са саставом од 50% жлезданог ткива

² Bloomquist AK, Yaffe MJ, Pisano ED et. al. Quality control for digital mammography in the ACRIN DMIST trial: part I. Med Phys 2006; 33: 719-736.